

Paciente: Martinez Lopez, Antonio
ID del paciente: 194499
Médico solicitante: Desconocido
Fecha exploración: 30/10/2023

Nº de Acceso: MOL1570632
Fecha nacimiento: 07/06/1966
Radiólogo: Augusto Martin Lopata
Fecha informe: 30/10/2023

INFORME RADIOLÓGICO

ECOGRAFÍA DE HOMBROS

Motivo de consulta: contusión

Hallazgos:

HI:

Tras el registro ecográfico con transductor de alta frecuencia se observa:

El tendón del músculo supraespinoso con ecogenicidad heterogénea, tendinosis, calcificación distal de aprox. 4mm.

Tenosinovitis bicipital.

Bursitis subacromial moderada.

Los tendones de los músculos infraespinoso y subescapular no evidencian alteraciones valorables.

Cambios degenerativos acromio claviculares, hipertrofia degenerativa.

CONCLUSIÓN:

Tendinopatía del supraespinoso calcificada.

Tenosinovitis bicipital.

Bursitis subacromial.

HD:

Tras el registro ecográfico con transductor de alta frecuencia se observa:

El tendón del músculo supraespinoso engrosado con ecogenicidad heterogénea, tendinosis.

Tendón de la porción larga del bíceps sin alteraciones.

Bursitis subacromial moderada.

Los tendones de los músculos infraespinoso y subescapular no evidencian alteraciones valorables.

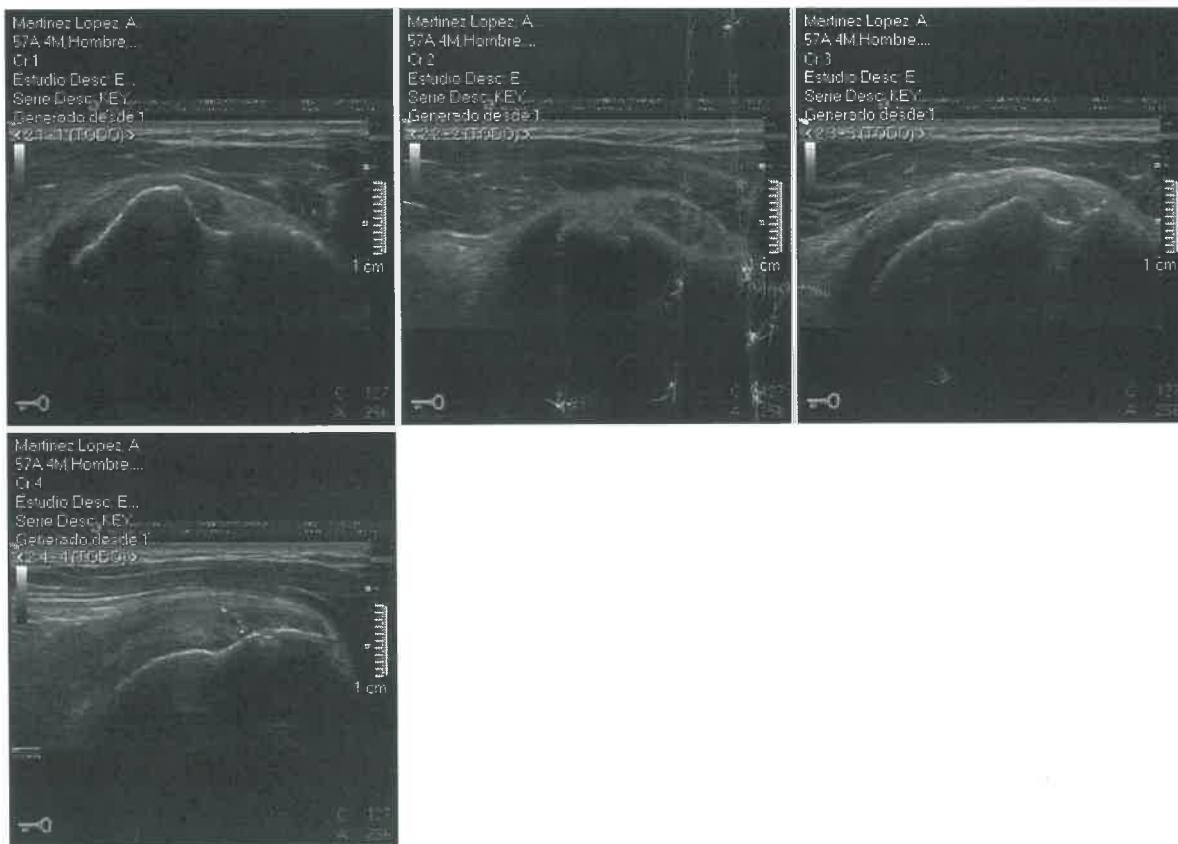
Cambios degenerativos acromio claviculares, hipertrofia degenerativa.

CONCLUSIÓN:

Tendinopatía del supraespinoso.


Bursitis subacromial.

Un cordial saludo,



Lopata, Augusto Martin

Colegiado, 3010163

 **ribera** | Hospital
de Molina
Terapias Médicas Domiciliarias, S.L.
SERVICIO DE RADIOLOGÍA
Dr. Augusto Martín Lopata
Nº Coleg. 30/3010163